

# 文化相對主義

資料

# 傷をつけて身体の熱を冷ます (チャムス、ケニア)

# チャムス

- ホームステッド
- 牧畜の生活：  
ウシ、ヤギ、ヒツジ
- 主食：ウシのミルク  
生乳、ヨーグルト
- 近代的な医療機関は、  
30kmほど離れている。
- たいていの痛みや不調には  
自家治療による対処

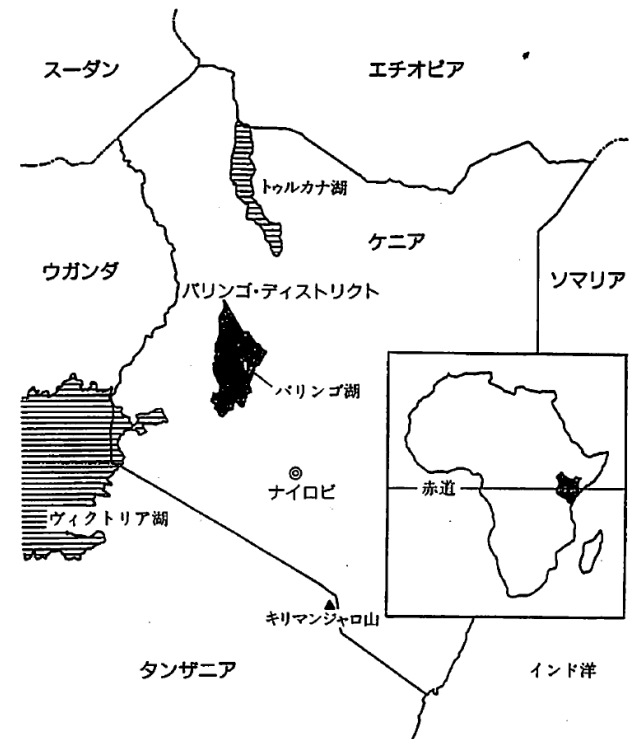


図1 バリンゴ・ディストリクト

## 瀉血

- (1)カミソリなどで皮膚に傷をつけるだけの方法
- (2)傷をつけたうえで吸引器を使ってより多くの出血をうながす方法
- (3)傷をつけるために小型の弓矢をもちいる方法

ねんざ、打撲などによる腫れと痛み

- 「痛みのある、腫れたところを選べばよい」

- かかとの腱のあいだに二カ所と甲の腱のあいだに二カ所、小さな傷跡を持つ青年
- 「足首をひねって痛めたときに」瀉血

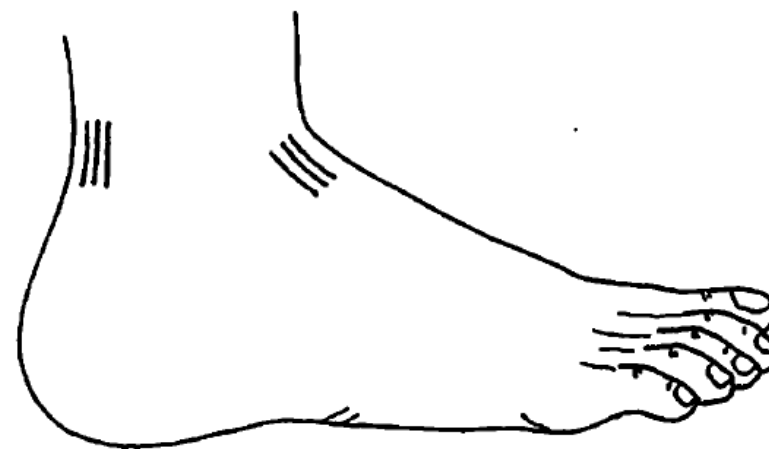


図 21 足首の捻挫にたいする瀉血の位置

- 右膝にぐるりと円を描く傷跡を持つ老人
- 「膝蓋骨(しつがいこつ、お皿)がはずれて上へいってしまい(脱臼か?)、ひどく腫れたとき」、膝の周囲の晴れて柔らかくなくなっているところを瀉血

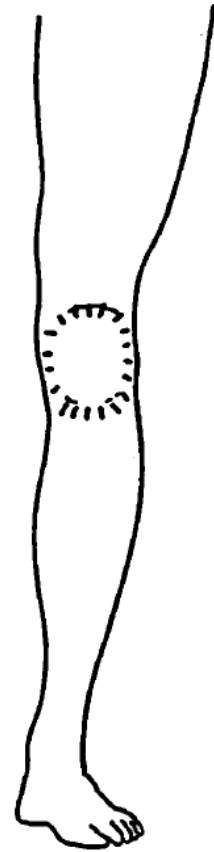


図22 膝蓋骨の脱臼  
(?)にたいする瀉血の位置

- 同じ老人
- 子供の頃「脾臓の病気」になった。「ルタシン(肋骨の下部)が腫れてその上が痛み、下腹も腫れ、さわるとかたい」状態になったとき、肋骨の下部に沿って2本のラインを引くように瀉血
- 「痛みの範囲が広く、腫れも大きかったので、血が十分に出るようにたくさんの傷をつけた」

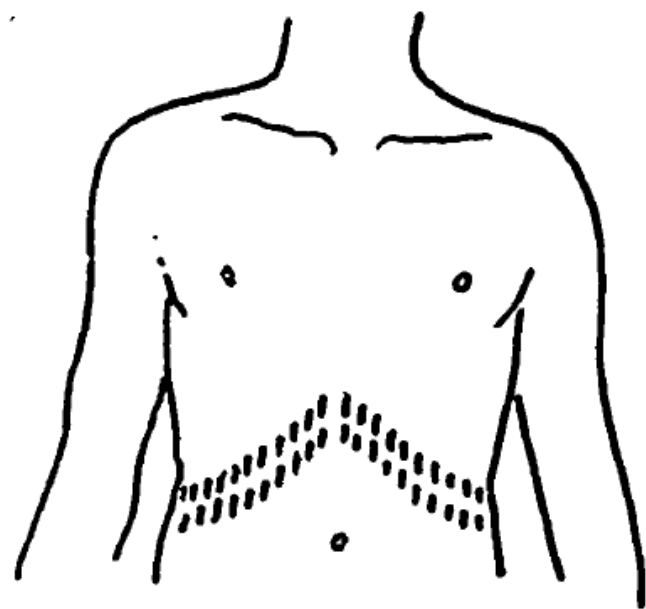


図23 インケエヤ・エ・ンタヌン (脾臓の病気) にたいする瀉血の位置

## 「ンゴバタ」(吸い出し瀉血)(p.173)

- 浅い切り傷をつけたあとで、ヤギの角でつくった吸い出し器で血液を「吸い出す」
- 先端に小さな穴があいた円錐形のヤギの角。
- カミソリなどで傷をつけ、その上に角の底面部分を押しつけて、穴から中の空気を吸い出す。吸引力で角が肌にくっついたら、先端の穴を蜜蝋でふさぐ。
- 傷口から出血し、角に血が溜まって気圧が上がると角が落ちる。これを数回繰り返す。
- 最後に傷口に岩塩をすり込む。傷は3本で十分。





写真 23 ヤギの角の吸いだし器



## 瀉血の箇所(痛みや腫れのため)

- 背中の腫れと痛み 肩甲骨のあいだの背筋の上
- 腰の腫れと痛み 腰椎をはさんで左右2箇所
- 脇腹の痛み 肋骨に沿って乳房の根もと
- 脾臓の腫れと痛み 左脇腹の腫れているあたりを三カ所、左側の背筋
- ひどい頭痛 こめかみを三カ所

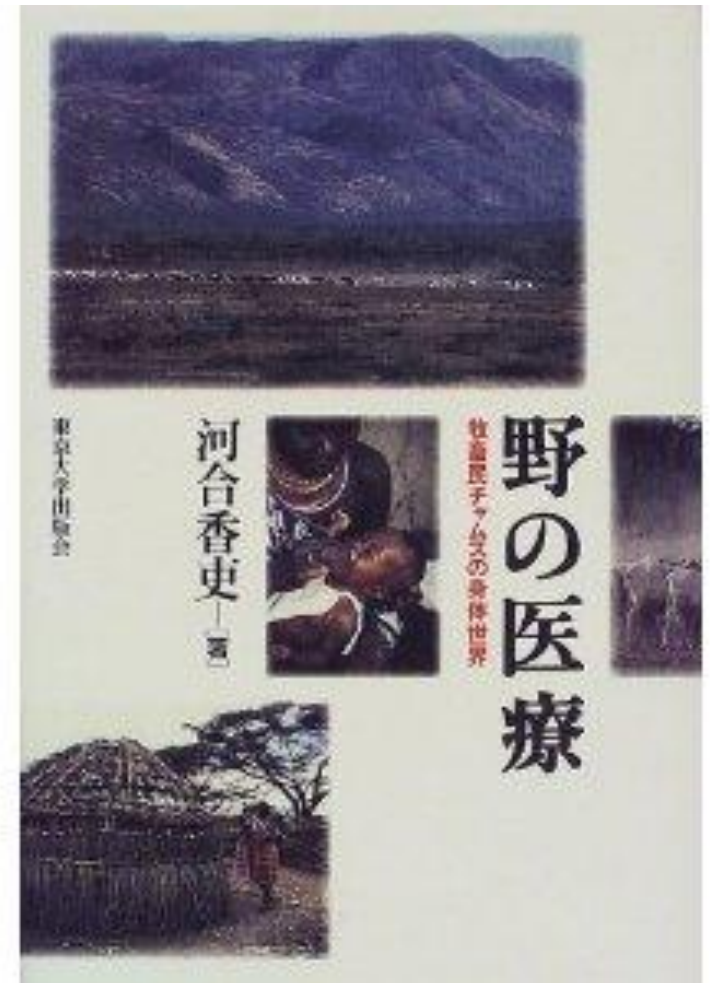
# 「ンゴロト」(弓矢式瀉血)

- 前のような瀉血で治らない激しい頭痛
- 小型の弓矢を用意し、矢じりに先を数ミリメートル残して布のテープをまく。
- 革ひもで患者の首を絞め、こめかみに血管が浮き上がってきたところを「弓矢でいる」
- 両方のこめかみにする
- 首の革ひもをとして、出血を弱める
- 血が止まるまで放置する。砂糖を傷口に塗り込むことも(止血作用があるという)
- 患者はぐったり。スープで栄養をとる。
- 危険であるため、年配男性の熟練者が施術
- 頭痛がするときは、こめかみのあたりで「血が飛び跳ねて」いる。余分な血を抜くと、血管に適量の血液が流れるようになり、頭痛は鎮まる。

- 打撲、ねんざ、脱臼による内出血、頭痛、筋肉痛、腹腔部の腫れやむくみ、脾臓の腫大
  - 痛みや腫れの原因:「血が流れずに溜まっているため」「溜まった血がとろんとした状態に固まりかけている」
- 溜まった血を出すことで痛みや腫れがなくなる。
- 岩塩には固まりかけた血を溶かして流れる状態にする効果がある。(出血量も増える)

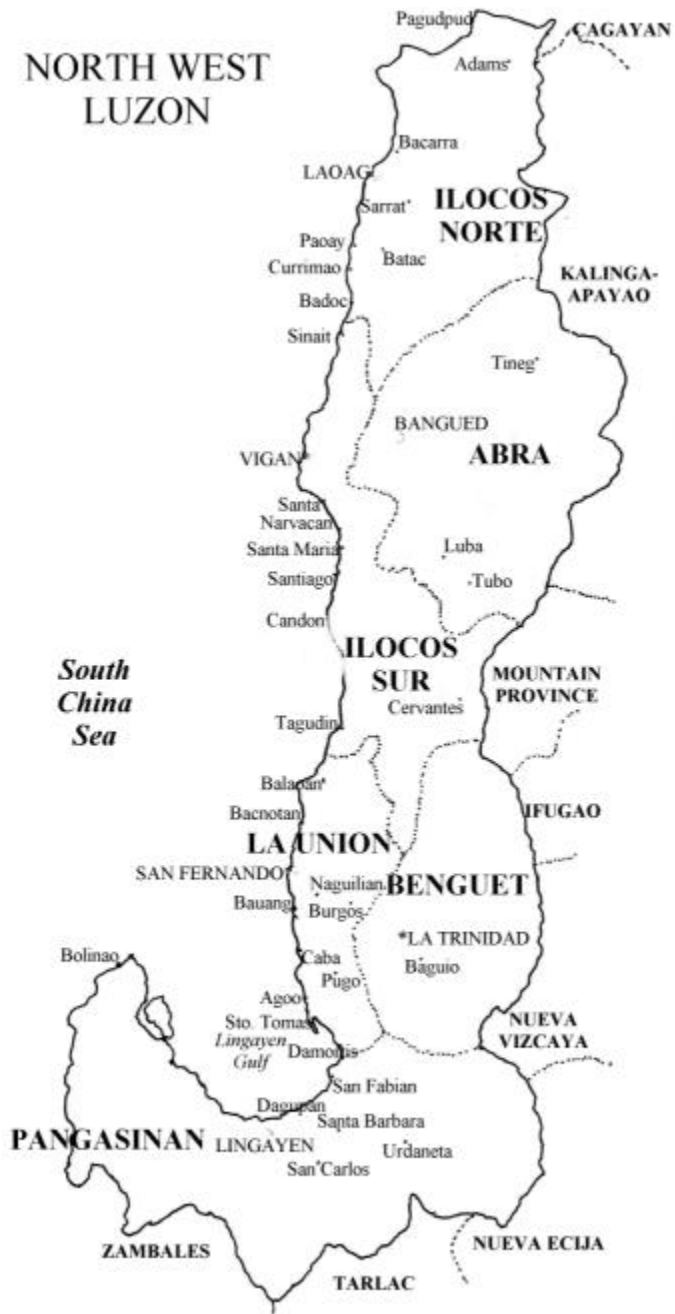# チャムスについての資料

- 河合 香吏
- 東京外国語大学
- 東アフリカ、牧畜民研究



**悲しみの首狩り(イロンゴット)**

**NORTH WEST  
LUZON**



*South  
China  
Sea*

**ILOCOS  
NORTE**

**BANGUED  
ABRA**

**ILOCOS  
SUR**

**MOUNTAIN  
PROVINCE**

**LA UNION**

**BENGUET**

**\*LA TRINIDAD  
BAGUIO**

**NUEVA  
VIZCAYA**

**PANGASINAN**

**LINGAYEN**

**ZAMBALES**

**TARLAC**


**NUEVA ECIJA**

**CAGAYAN**

**KALINGA-  
APAYAO**

**IFUGAO**







**女性性器切除／女子割礼**

# FEMALE GENITAL MUTILATION (FGM)

## WHERE DOES IT HAPPEN?



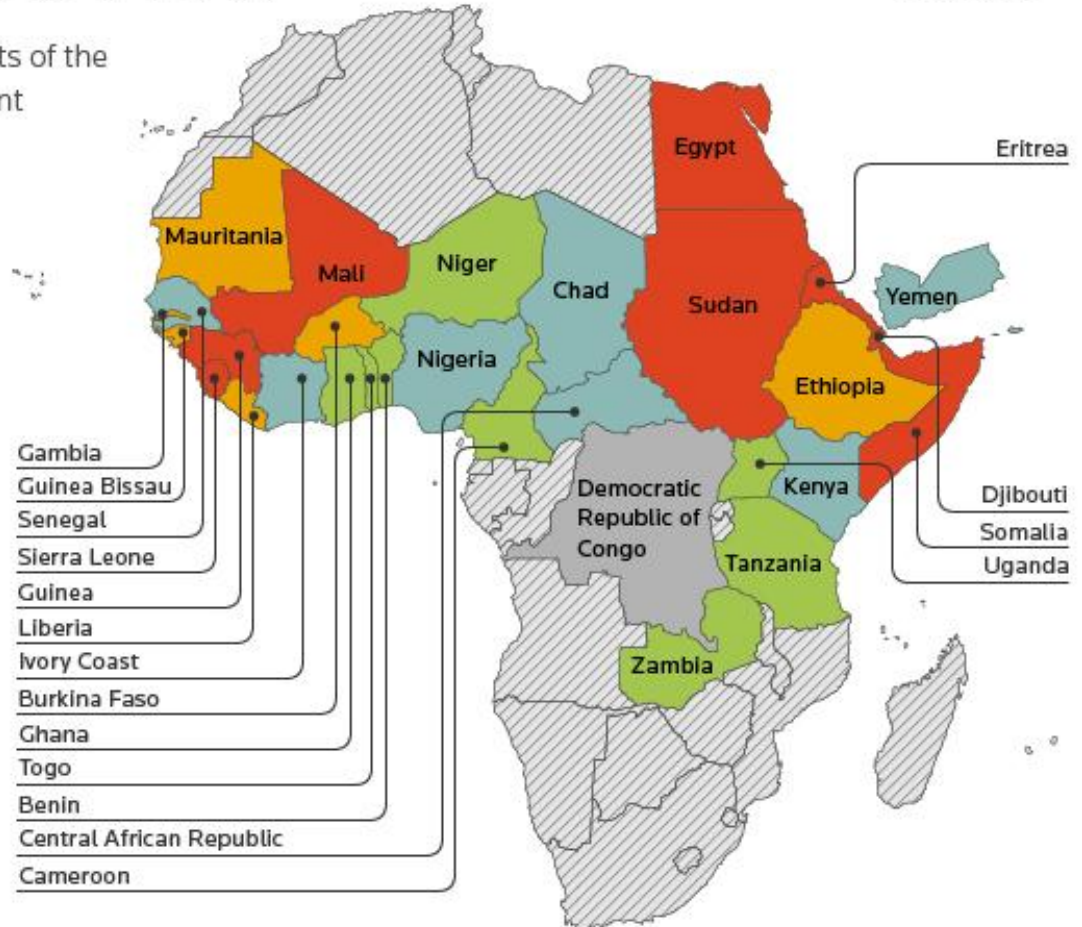
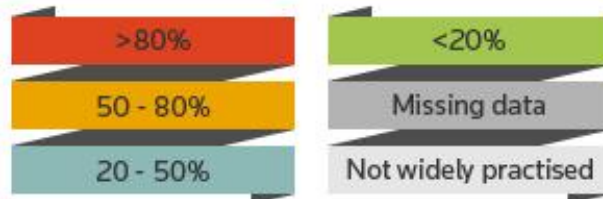
THOMSON REUTERS  
FOUNDATION

FGM is practised in 28 African countries and parts of the Middle East and Asia. It is also found in immigrant communities worldwide.

An estimated 100 to 140 million girls and women have been subjected to FGM. In Africa, around 3 million girls are thought to undergo FGM every year.

FGM is often a prerequisite for marriage, but it can cause life-long physical and psychological problems.

### FGM PREVALENCE FOR WOMEN AGED 15-49

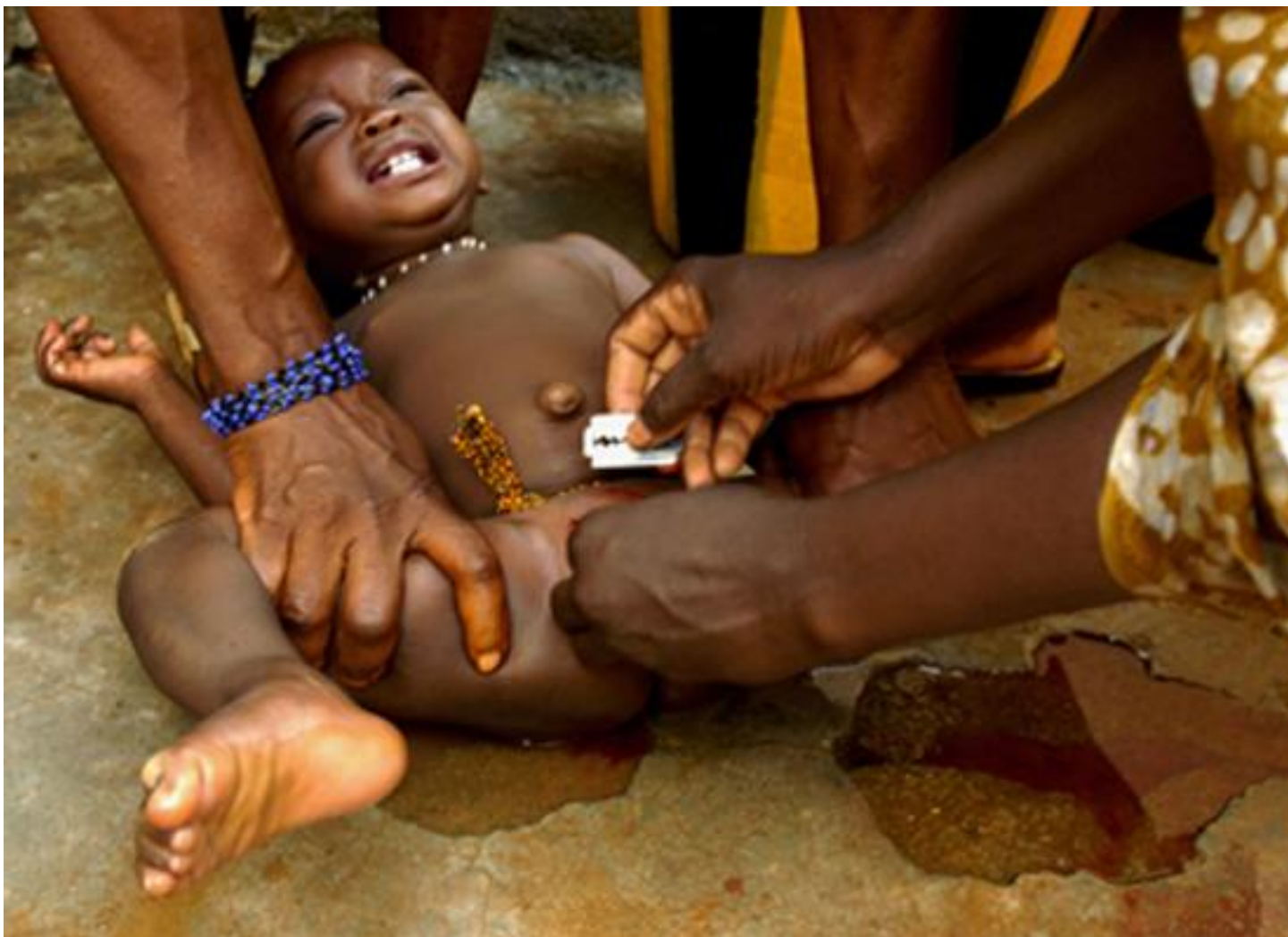

Source: UNICEF and Population Reference Bureau

2012 Thomson Reuters Foundation

アフリカにおけるFGMの分布と比率

<http://www.trust.org/trustlaw/news/special-coverage/fgm/>



ジンバブエでの光景

<http://faithdziruni.wordpress.com/2012/07/23/female-genital-mutilation-fgm/>



イギリス





ワリス・ディリー



映画「デザートフラワー」



**An anti-FGM protest in London, England.**

*Credit: Alex Little on Flickr, under Creative Commons (CC BY-NC-SA 2.0)*